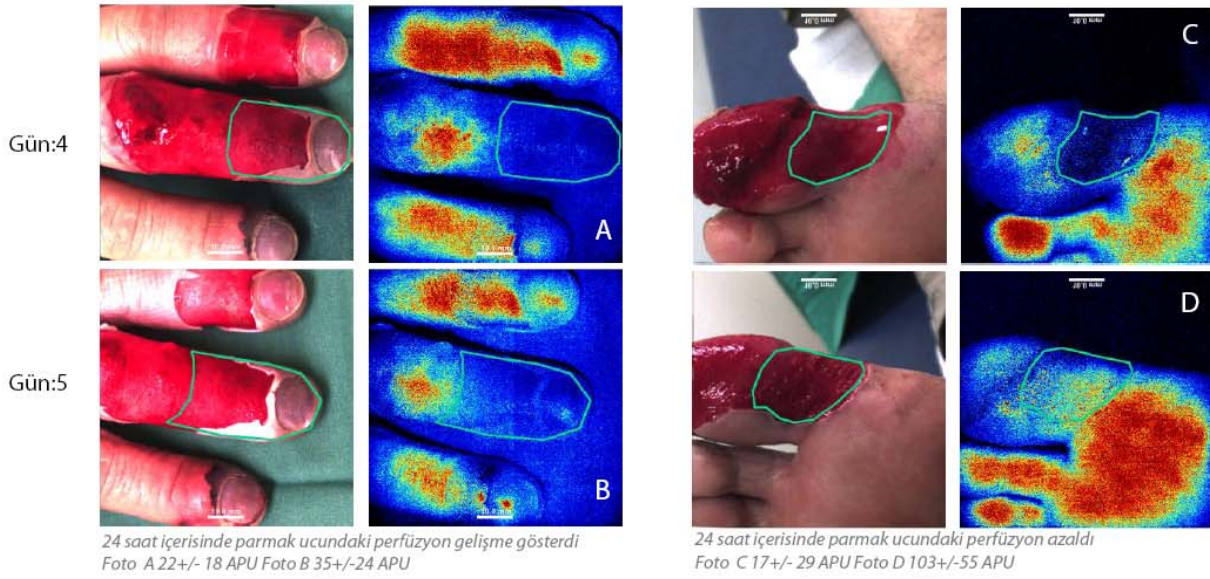


Donma Yaralanması

Donma derecesinin altında 3 gün boyunca soğuğa maruz kalan 41 yaşında erkek hastamızın el ve ayaklarında ciddi donma yaralanmaları oluşmuştur.



Klinik Değerlendirme:

- Hasarlı bölgeler 4 ve 5. günlerde aynı görünmekte, iyiye veya kötüye doğru herhangi bir gelişme göstermemektedir.

EasyLDI Değerlendirmesi:

- Sağ el orta parmağı mikrosirkülasyon açısından bir miktar gelişme göstermiştir. (+13 APU; Foto 1). Yaraların her iki fotoğrafta da aynı görünmesine karşın perfüzyon oranları orta ve uç falanksta değişim göstermektedir.
- Hastanın sol ayak başparmağında mikrosirkülasyon önemli oranda gelişme göstermiştir. LDI görüntülerinde net bir şekilde artış görülmesinin yanı sıra perfüzyon birim ölçümleri de 4 ve 5. günlerde 86 APU oranında artış göstermiştir.
- Sağ el küçük parmağının durumu kötüleşmiştir. (-10 APU, fotoğrafta görünmemektedir)
- Bu değişiklikler gözle yapılan muayenede belirlenememektedir.

Sonuç

Hasta taburcu edilerek tedavisi evde sürdürülmüştür. Daha sonra işaret parmağı uzak flankstan ampute edilmiş ancak ayak başparmağı iyileşmiştir.